

IATC en la Displasia “en gorra” del Tegmento Pontino (PTCD)

Contexto

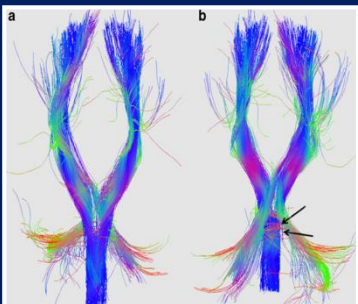
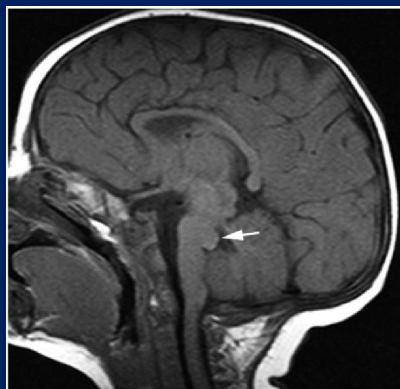
Malformación congénita. Imagen típica de una fibra pontina transversa dorsal que se proyecta desde el tegmen al cuarto ventrículo. Genera retraso en el desarrollo, anomalías cerebelosas y piramidales, y disfunción de pares craneales. Las agencias de nervios cocleares suelen estar presentes, lo cual genera un desafío ante la decisión de cómo habilitar auditivamente a estos pacientes.

OBJETIVO

Demostrar los resultados audiológicos con un IATC en una paciente que presenta hipoacusia neurosensorial bilateral profunda, con diagnóstico de PTCD, asociada con agenesia de nervios cocleares bilateral.

Lugar de aplicación

Centro de Implantes Cocleares Prof Dr Diamante; Instituto Superior de Otorrinolaringología. Ciudad de Buenos Aires, Argentina.



Diseño

Estudio descriptivo transversal. Reporte de caso.

Población

Paciente de sexo femenino de 4 años de edad. PTCD y aplasia bilateral de nervios cocleares. Hipoacusia neurosensorial bilateral profunda, retraso en el desarrollo, hipotonía y estrabismo convergente bilateral. IATC a los 3 años de vida.

Métodos

Historia clínica-audiológica, estudios por imágenes (TC y RMI clásica y funcional de cerebro y ambos peñascos, Tractografía), Potencial Evocado Auditivo de Tronco Cerebral Eléctrico e informes de rehabilitación auditiva.

Resultados

La paciente, con múltiples handicaps, logró rápidamente y sin dificultades la detección del habla y detección completa de los sonidos del Test de Ling con el IATC. En lo que hace a la modalidad espontánea, a los 12 meses de implantada, presenta Categoría 1 de percepción del habla (Moog y Geers, 1995). Continúa en proceso de rehabilitación y estimulación auditiva.

Conclusiones

El IATC es una herramienta válida para la rehabilitación auditiva en pacientes con PTCD y agenesia de nervios cocleares. Mediante Tractografía y Resonancia Magnética Funcional se puede demostrar la permeabilidad de la vía auditiva en pacientes con este tipo de malformaciones del tronco cerebral.